

# Lymphome T avec localisation Testiculaire

Toumi N<sup>1</sup>, Ayedi L<sup>2</sup>, Khanfir A<sup>1</sup>, Masmoudi M<sup>1</sup>,  
Slimi L<sup>1</sup>, Mnif L<sup>2</sup>, Boudawara T<sup>2</sup>, Frikha M<sup>1</sup>  
CHU Habib Bourguiba Sfax

● Patient de 28 ans

● Février 2008:

\* tuméfactions testiculaires bilatérales

\* échographie testiculaire: 2 testicules augmentés de taille nodulaires avec épaissement des 2 cordons

\* biopsie chirurgicale

\* Anapath: LNH T testiculaire

## ● Examen clinique:

- \* Bon état général: OMS 1
- \* ADP inguinales bilatérales de 1,5 cm
- \* ADP susclaviculaire de 1,5 cm
- \* Masse testiculaire droite de 10 x 4 cm et gauche de 3 cm

## ● Bilan biologique:

- \* NFS, bilan rénal, bilan hépatique correctes
- \* LDH: 823 UI

## ● Bilan d'extension:

- \* TDM thoraco-abdomino-pelvien: normal
- \* BOM: normale
- \* PL: normale

## ● Classification:

- \* LNH T stade IV testiculaire avec LDH élevé
- \* LNH 2002 groupe 2B

● Traitement par 4 cures ACVBP

\* disparition des ADP inguinales et susclav

\* masse testiculaire de 2 x 1,5 cm

● Cytaphérèse puis une cure MTX

● Apparition d'une nouvelle ADP inguinale  
de 1,5 cm

● Biopsie: LNH T

● TDM thoraco-abdomino-pelvienne: ADP  
pelviennes, intra et rétro-péritonéales

● Proposition thérapeutique: 4 DHAP puis intensification autogreffe si bonne réponse à 2 cures

● J1 du 1<sup>er</sup> DHAP

\* ADP inguinales bilatérales de 12 cm

\* Œdème du scrotum et de la verge

\* ADP susclaviculaire de 2 cm

## ● J16 DHAP

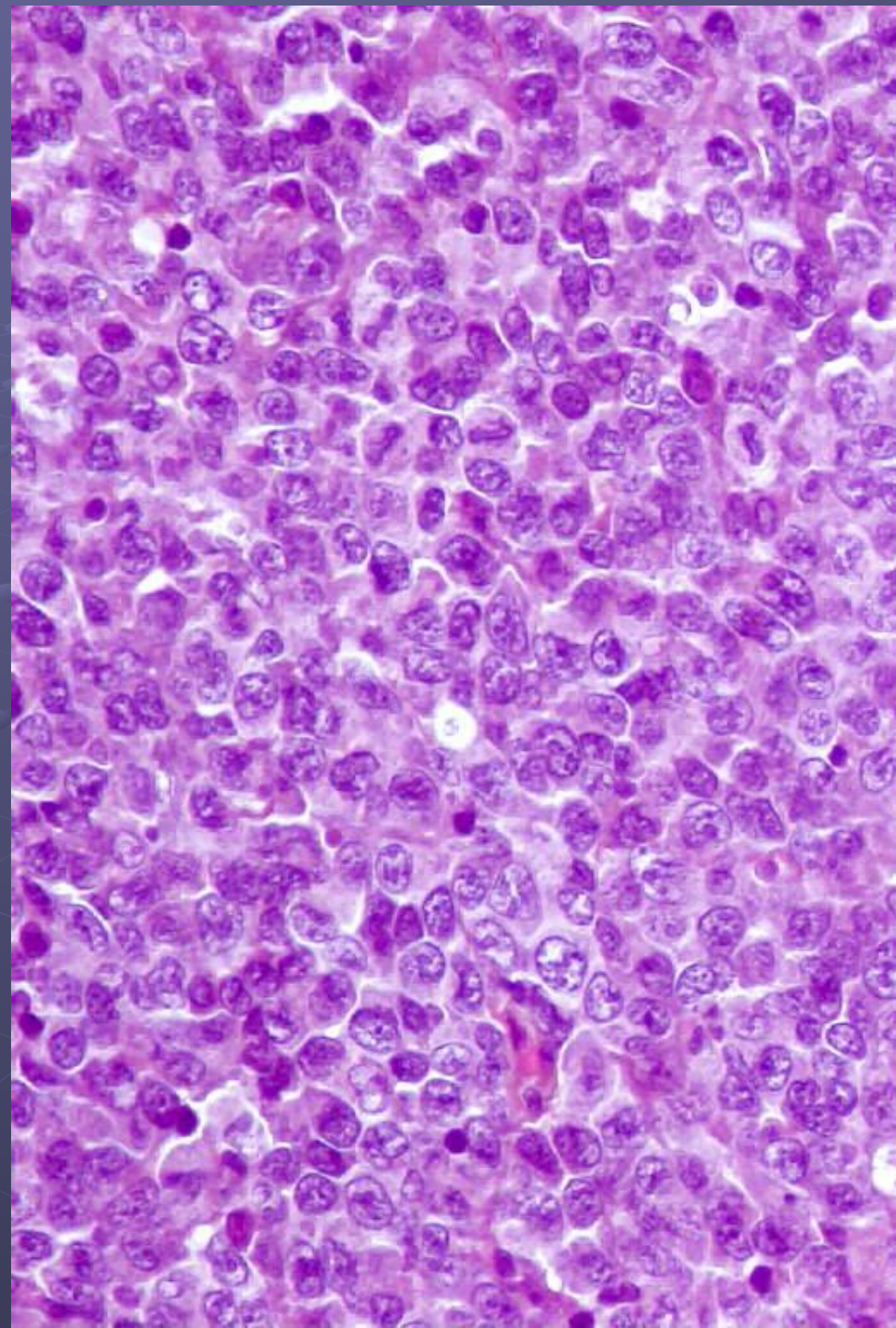
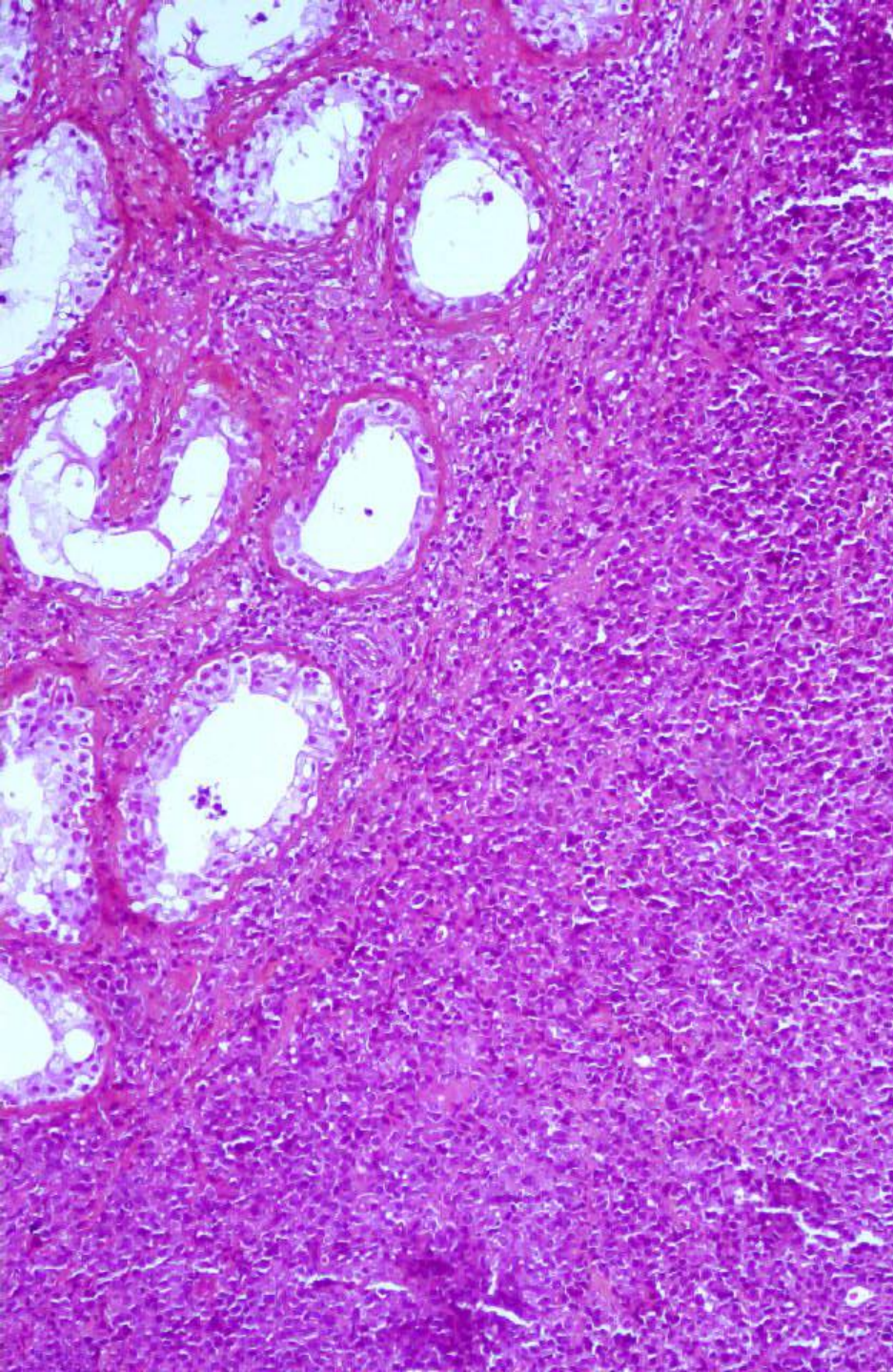
- \* Aplasie fébrile
- \* OMS: 3
- \* progression des ADP inguinales
- \* Masse de 3 cm de la FID
- \* OMI
- \* Œdème et ecchymoses palpébrales
- \* Œdème papillaire bilatéral stade II
- Altération rapide de l'état général

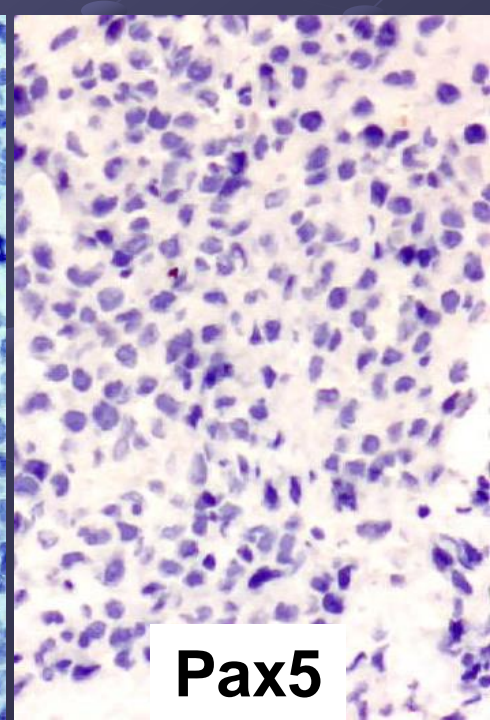
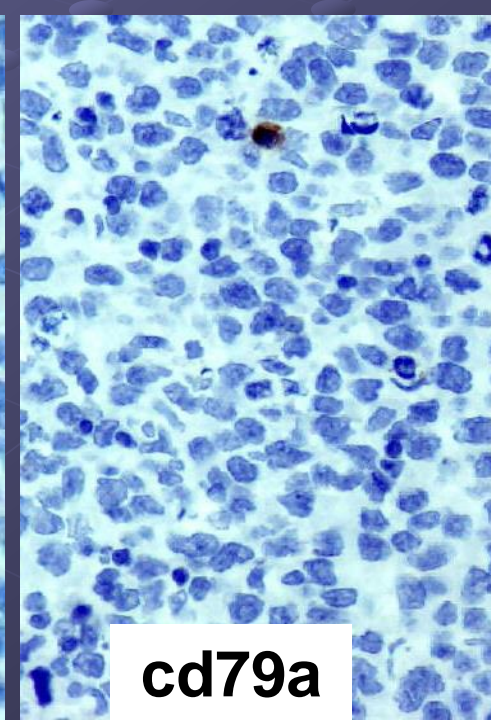
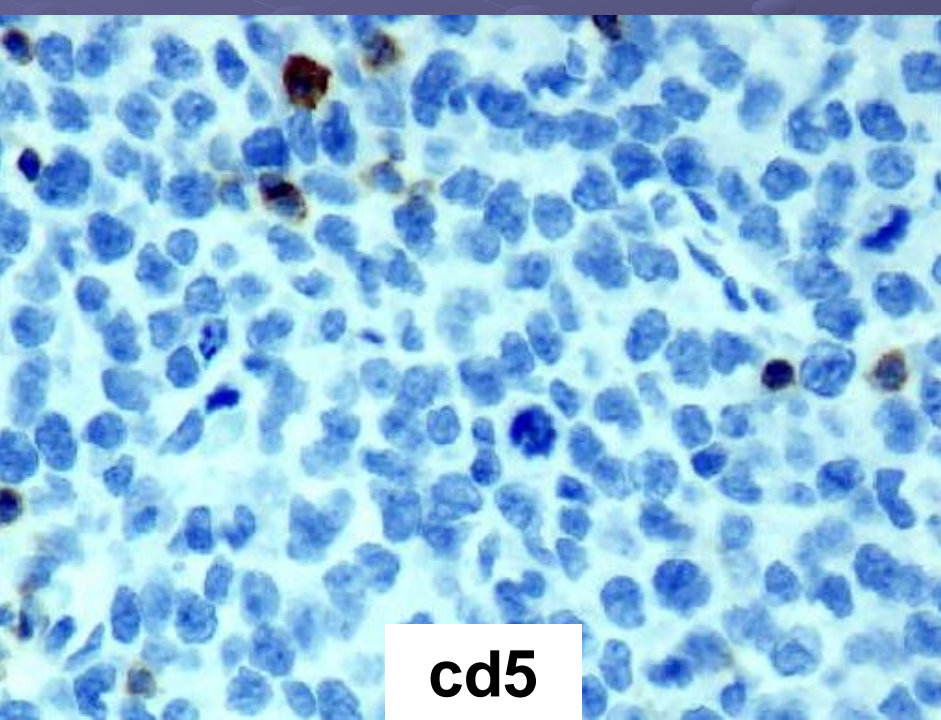
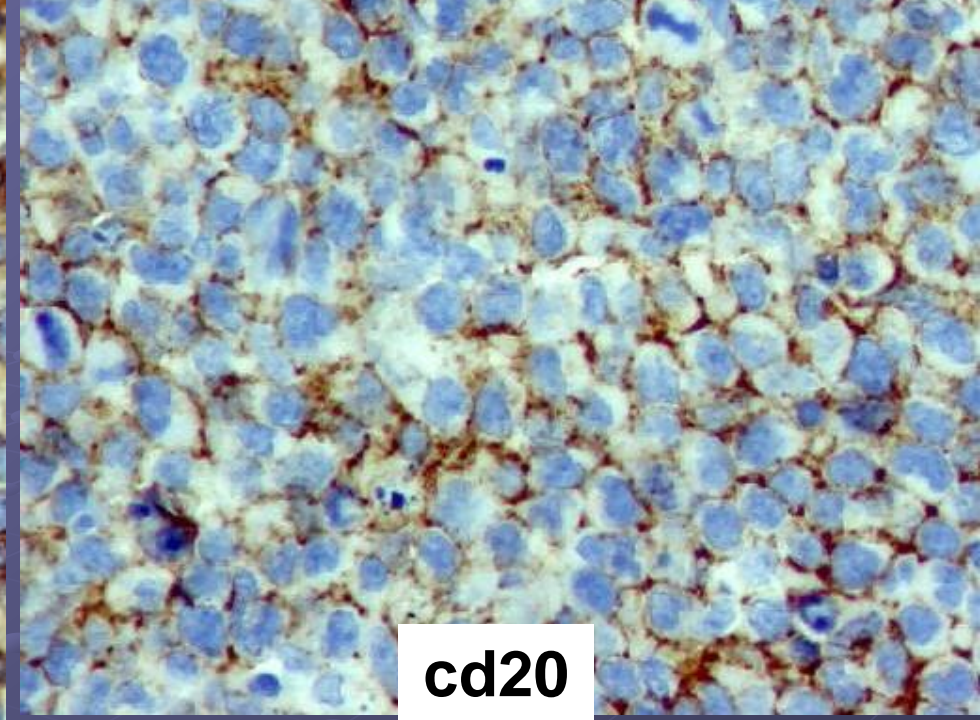
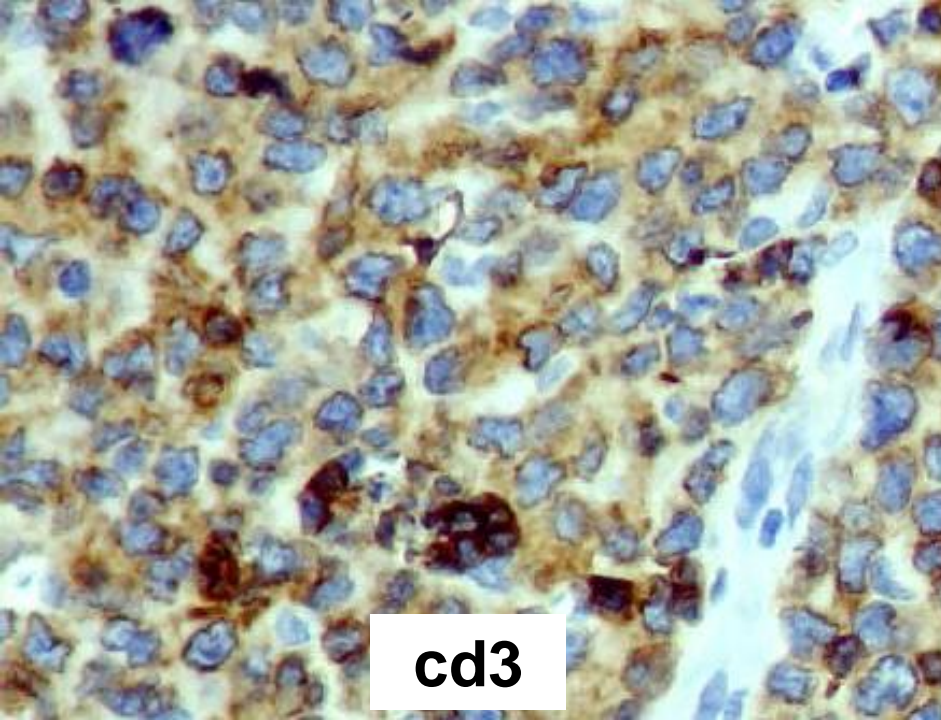


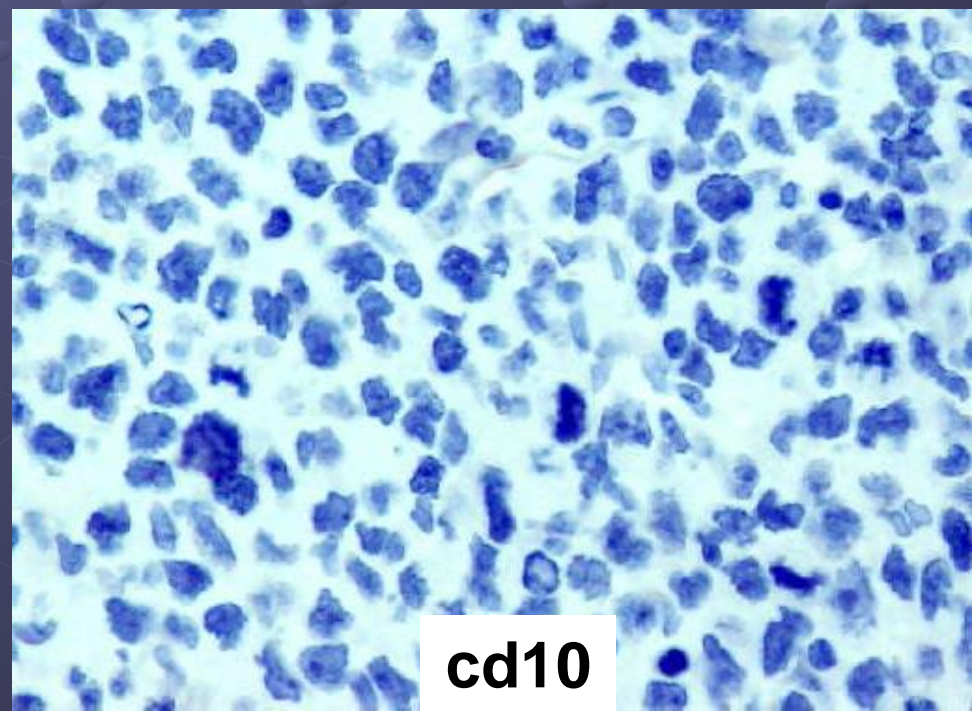
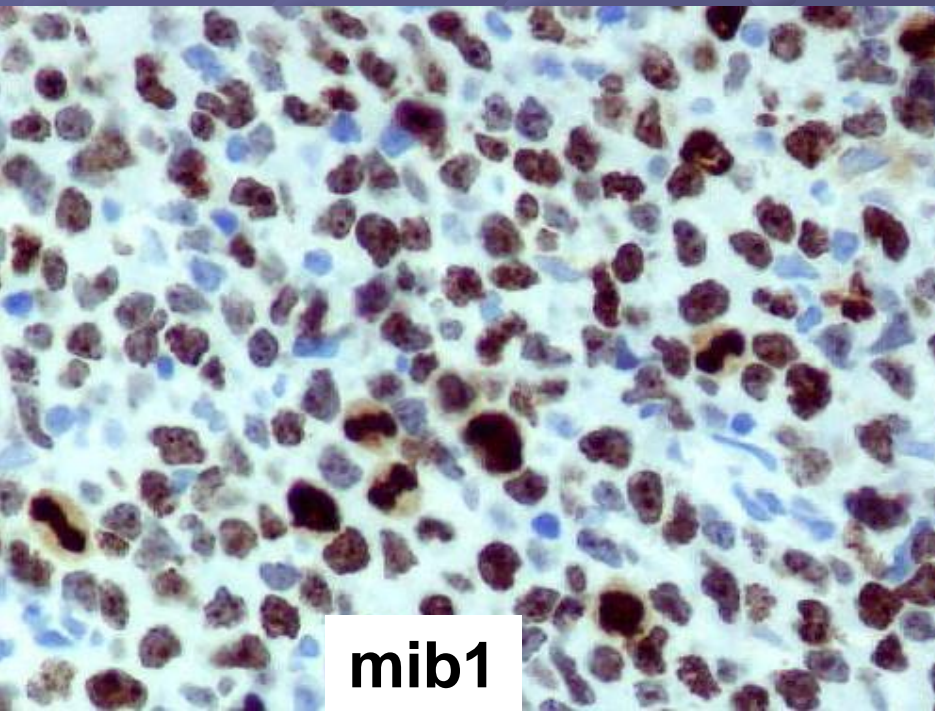
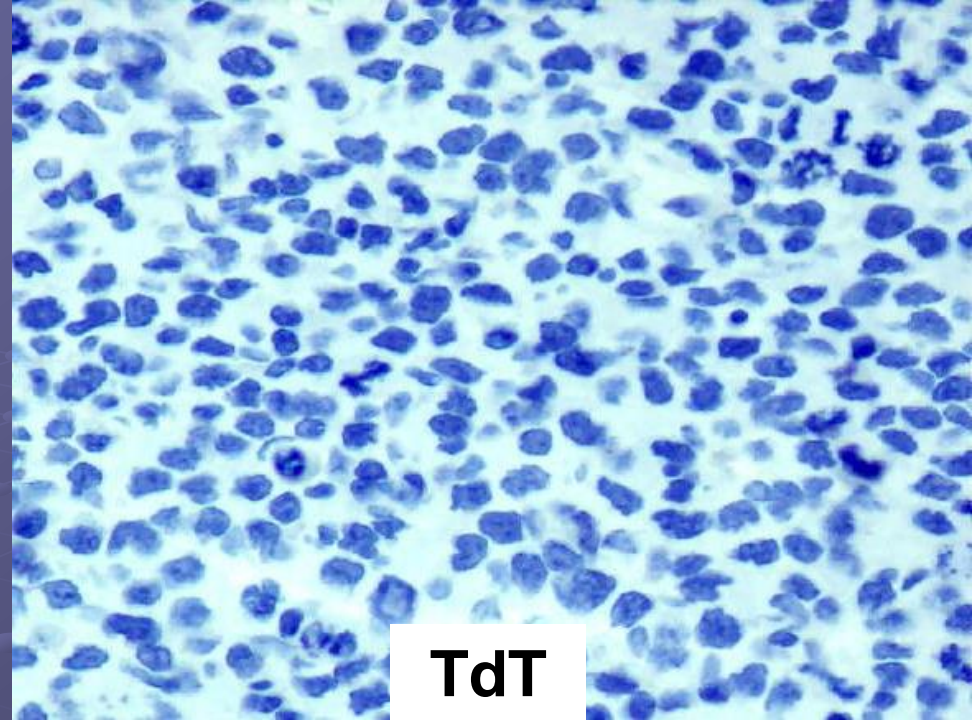
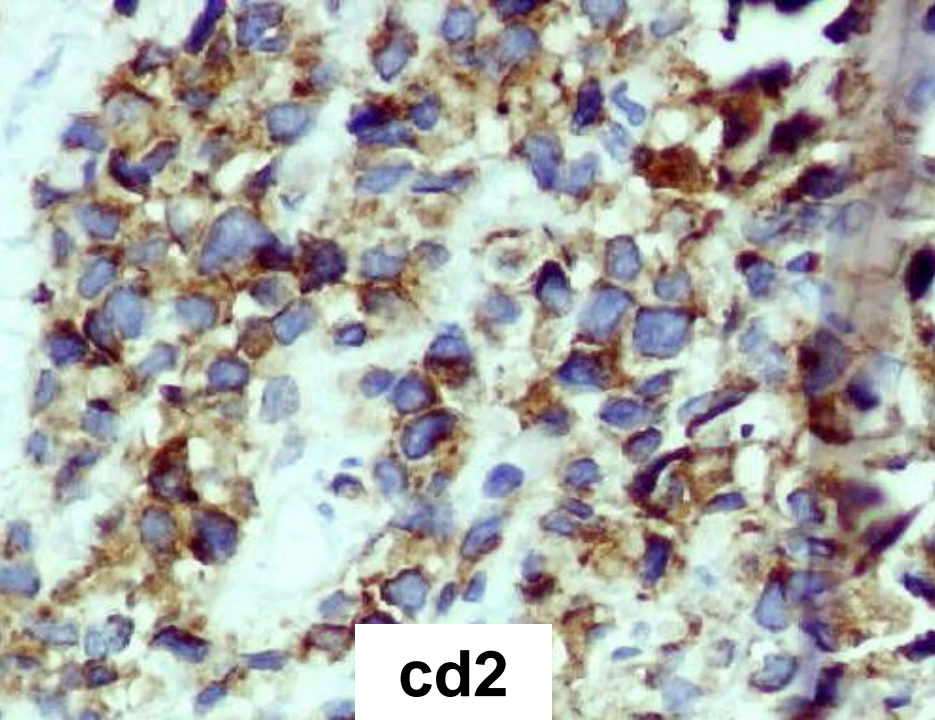


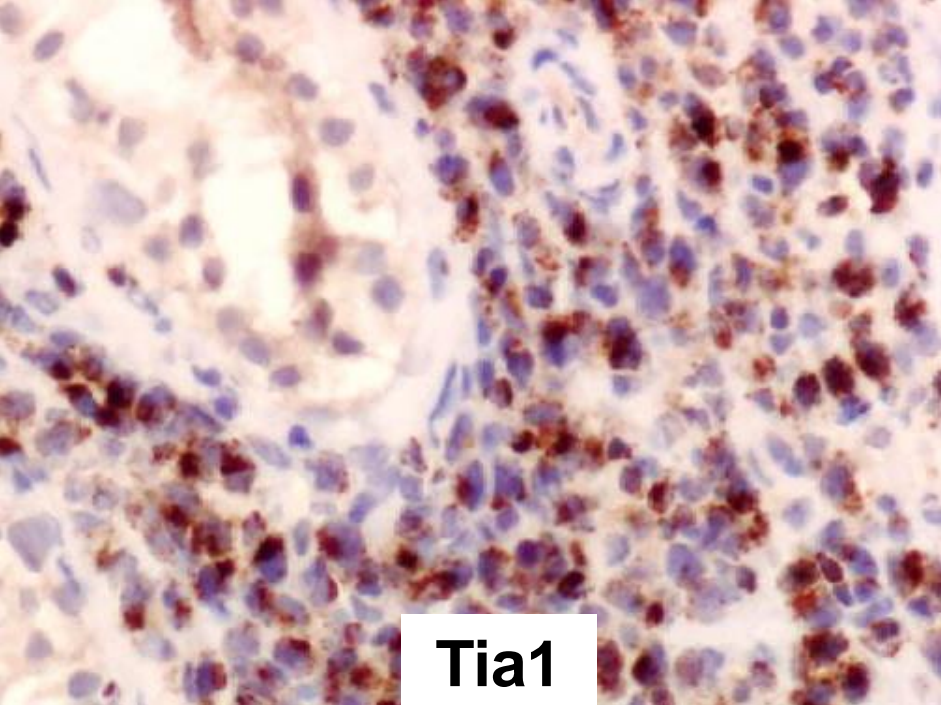
# Cas n° 5

## Lymphome T testiculaire

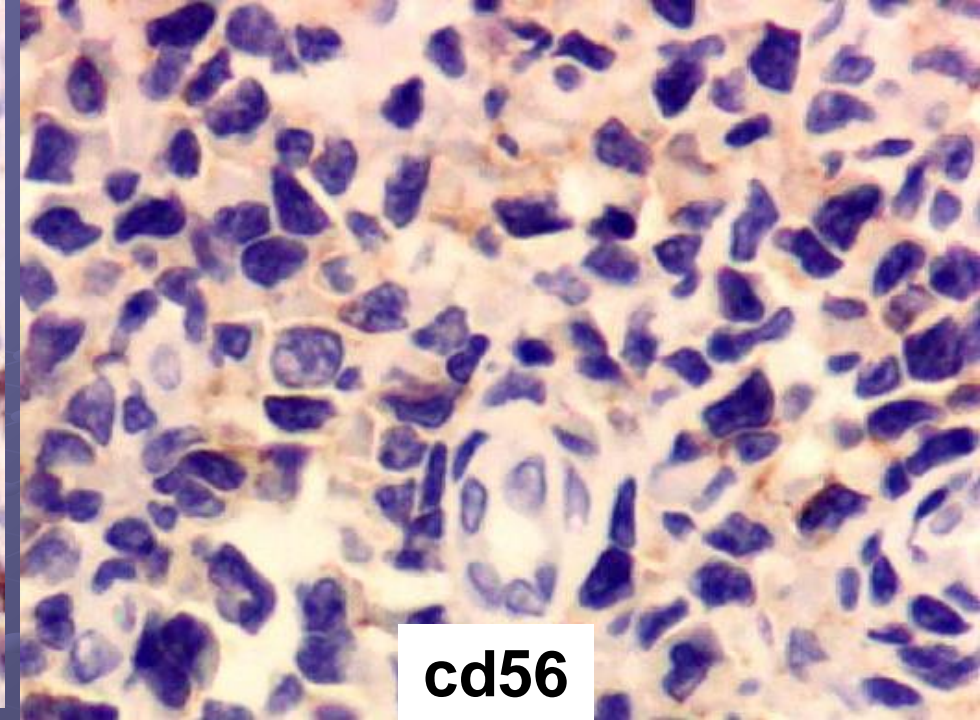




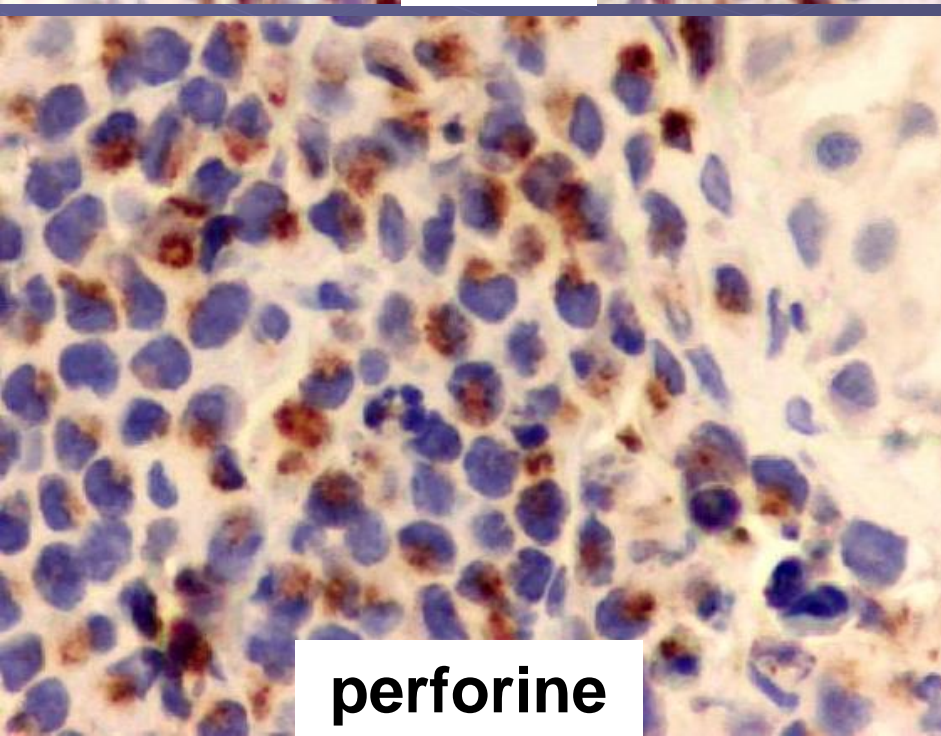




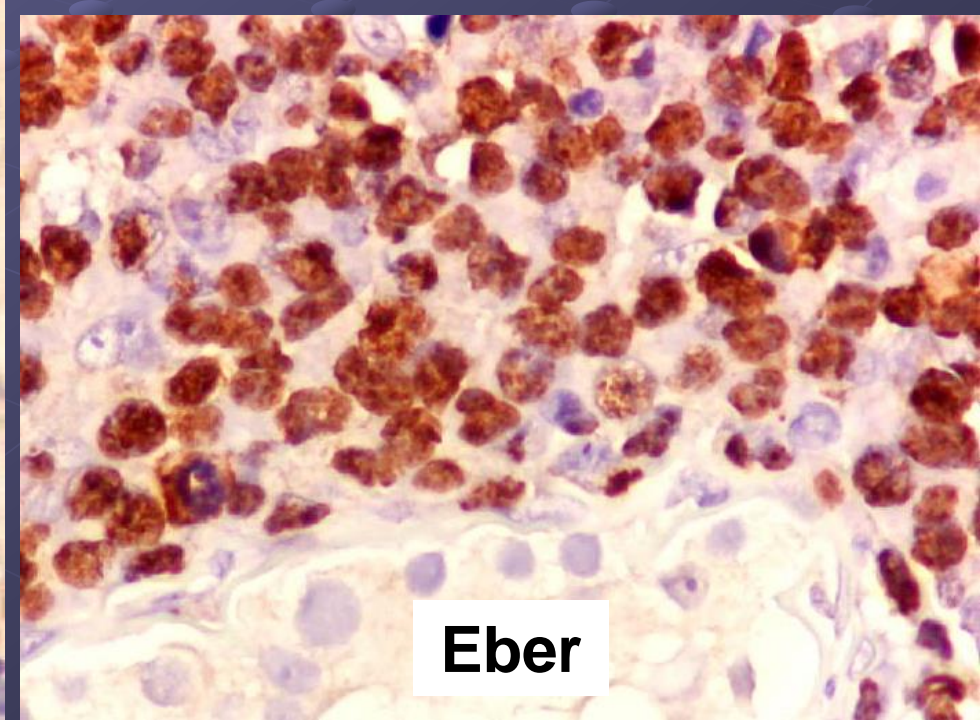
**Tia1**



**cd56**



**perforine**



**Eber**

# Cas n° 5

**Lymphome extra-ganglionnaire à  
cellules T-NK de type nasal du  
testicule**